

新たな抗腫瘍療法：酵素標的・増感放射線療法

(KORTUC: Kochi Oxydol Radiation Therapy for Unresectable Carcinomas)

長崎県島原病院 放射線科

○小幡 史郎 太田 嘉昭 菅 恒彦 鐘ヶ江 真弥 井上 陽太

1. 緒言

固形癌のサイズが大きくなるにつれて血流の減少など腫瘍環境が劣悪化するが、その環境に適合するように腫瘍内部の低酸素細胞の増加が認められ、さらに悪性度を高めている。また、この低酸素細胞の存在は、放射線治療の効果を落とす大きな要因の一つである。今回、その低酸素細胞に抗する画期的な放射線増感剤が高知大学放射線科の小川医師らにより開発され、一般の放射線治療施設で使用されている高压 X 線や電子線との併用で、十分な効果を期待できる治療法、酵素標的・増感放射線療法 (KORTUC) が行うことができるようになったので、当院での実臨床例を供覧し、ここに報告する。

2. 症例

症例は 60 歳台、進行直腸癌術後局所再発例である。術後経過観察中に臀部痛出現、徐々に増強。造影 CT で仙骨中心に骨盤骨を破壊する最大径 13.5cm の腫瘤を確認、腫瘍内部の染まりは不均一で壊死をはじめ血流低下部分、病変サイズからも容易に低酸素細胞の存在が疑われた (図 1)。また CEA12.1ng/ml と上昇していた。外科的摘出術困難で、放射線治療目的で当科紹介されたが、腫瘍サイズ大きく、放射線治療単独では制御困難と判断した。しかし、緩和的放射線治療の適応としては年齢も比較的若く、全身状態も良好であったので根治的放射線治療を目指して、KORTUC を選択した。KORTUC の手順は以下のとおりである。①週 3 回、エコーガイド下で腫瘍内に酵素標的・増感剤 3ml を緩徐に穿刺注入。②痛みを回避し体位が安定する腹臥位にて骨盤病変に対する 3 次元原体照射 (3D-CRT: three dimensional conformal radiation therapy) を計画、4/10MV の X 線で 2.75Gy×16 回+3Gy×3 回全照射を 4 週間で施行した。

3. 結果

腫瘍マーカーである CEA は、KORTUC 治療中途では上昇したものの、治療 1 カ月後には著明に低下し、正常化した。さらに 1 年後の CT 画像上、病変の縮小及び破壊・融解された骨の再生を認め (図 2)、オピオイドを主体とする薬物緩和的治療も併用し、症状の著明な改善がみられた。KORTUC 終了後より補助的化学療法を開始している。治療終了後約 3 年 8 カ月経過した現在も局所病変の増大なく、腫瘍マーカーも正常範囲内でコントロール良好である。また、重篤な有害事象はみられていない。

4. 考察

今回の治療に利用された原理は、酸素効果である。酸素は強力な化学増感剤であり、常酸素状態の細胞は低酸素状態の細胞に比べて放射線感受性が高い。酸素が飽和した場合は無酸素状態に比べて、2.5~3 倍の治療効果の上昇が期待できる。サイズの大きな癌の中では

血流が一部低下し、抗酸化酵素が増加、そして酸素濃度が低下している。増感剤を病変内に注入すると、過酸化水素と抗酸化酵素が化学反応を起こし、抗酸化酵素が分解・失活化されると同時に腫瘍内の酸素濃度が増加し飽和状態に近似する。先程の酸素効果の原理から数倍の放射線治療効果が期待できる下地が整う。増感剤による有害事象は注入後より数時間、軽～中等度の疼痛が主である。1%キシロカインを上記薬剤に添加することで容易に疼痛の軽減が可能である。病変による骨盤骨の破壊・融解程度は強かったが、治療に伴った腫瘍病変サイズの著明な縮小により、骨盤骨のリモデリングが行われたことは非常に興味深い。置換されていた病変を取り除いた後も、体内にはそれぞれの部位に必要な位置情報が正確に記憶されているということの意味している。臨床的には KORTUC は未だ普及された治療法ではなく、当院倫理委員会規定として、現時点での対象疾患を 1. 放射線治療抵抗性である。2. 再発を繰り返している。3. 他の標準的な治療では効かない。の 3 病態と決めた。すでに当院では様々な部位での 35 例に同治療法を施行しており、いずれも安全で良好な局所制御を認めている。今後さらに症例を蓄積し、長期の経過観察をおこない、患者に相応の効果を還元できる同治療の普及を目指していく所存である。

5. 結語

酵素標的・増感放射線療法 (KORTUC) は、臨床的に安全で、効果の期待できる抗腫瘍治療法の一つと考えられる。

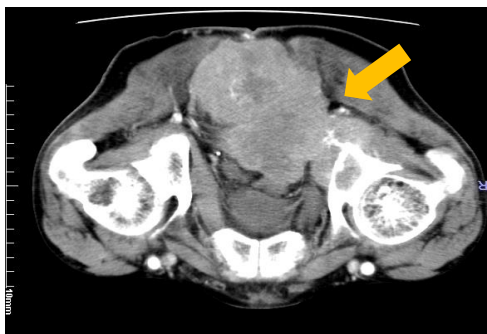


図 1

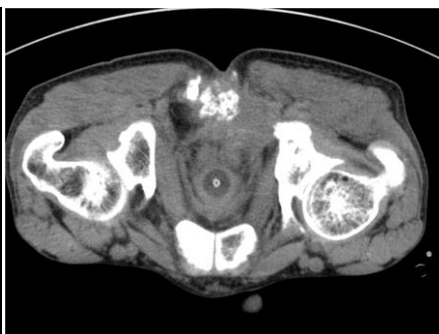

図 2